von Heimburg • Lemperle

Ästhetische Chirurgie

25. Ergänzungslieferung, April 2011

Zeichnungen von Karl Weil
Akademischer Zeichner des Universitätsklinikums, Farnkfurt a.M.

ecomed
MEDIZIN

Bibliografische Informationen der Deutschen Nationalbibliothek

Die Deutsche Nationalbibliothek verzeichnet diese Publikation in der Deutschen Nationalbibliografie; detaillierte bibliografische Daten sind im Internet über <http://dnb.d-nb.de> abrufbar.

Bei der Herstellung des Werkes haben wir uns zukunftsbewusst für umweltverträgliche und wiederverwertbare Materialien entschieden.
Der Inhalt ist auf elementar chlorfreiem Papier gedruckt.

Grundwerk:
ISBN 978-3-609-76842-7

25. Aktualisierung 4/11
Bestell-Nr. 60976842025

E-Mail: kundenbetreuung@hjr-verlag.de

Telefon: +49 89/2183-7928
Telefax: +49 89/2183-7620

von Heimburg • Lemperle
Ästhetische Chirurgie
© 2011 ecomed MEDIZIN, eine Marke der Verlagsgruppe Hüthig Jehle Rehm GmbH
Heidelberg, München, Landsberg, Frechen, Hamburg

www.ecomed-medizin.de

Dieses Werk, einschließlich aller seiner Teile, ist urheberrechtlich geschützt. Jede Verwertung außerhalb der engen Grenzen des Urheberrechtsgesetzes ist ohne Zustimmung des Verlages unzulässig und strafbar. Dies gilt insbesondere für Vervielfältigungen, Übersetzungen, Mikroverfilmungen und die Einspeicherung und Verarbeitung in elektronischen Systemen.

Satz: FotoSatz Pfeifer GmbH, 82166 Gräfelfing
Druck: Beltz Druckpartner GmbH & Co. KG, Hemsbach

XI – 5
Form- und funktionsverbessernde Eingriffe im weiblichen Genitalbereich

Stefan Gress

Einleitung

Eingriffe im äußeren weiblichen Genitalbereich haben in den vergangenen Jahren stark an Popularität gewonnen. Offizielle Zahlen seitens der Deutschen Gesellschaft der Plastischen, Rekonstruktiven und Ästhetischen Chirurgen (DGPRÄC) liegen zwar bislang nicht vor, in den USA war nach Angaben der American Society of Plastic Surgeons (ASPS) der Zuwachs in den letzten Jahren ca. 30 %.

Bislang standen vor allem Männern Möglichkeiten zur Verbesserung des sexuellen Selbstwertgefühls und Empfindens zur Verfügung. Während operative Verfahren zur Verlängerung des Penis und Behandlungsmethoden bei erektilen Dysfunktionen längst als gesellschaftlich akzeptiert betrachtet werden können, werden Frauen noch häufig im Wunsch nach einer ästhetischen oder funktionellen Verbesserung im Genitalbereich abgewiesen.

Dies erscheint schon allein vor dem Hintergrund nicht gerechtfertigt, als Veränderungen im Genitalbereich der Frau durch hormonelle und altersbedingte Veränderungen, vor allem aber durch Geburten, oft gravierender sind, als bei Männern.

In Anbetracht der stetig steigenden Nachfrage ist es daher dringend erforderlich, chirurgische Standards festzulegen, die bislang in den Lehrbüchern fehlen. Dies umso mehr, als leider auch die Zahl der Patientinnen zunimmt, die mit dem erreichten Resultat unzufrieden sind. Es scheint, als würden Eingriffe nach Gutdünken durchgeführt oder orientiert an Operationstechniken, die keine optimalen Ergebnisse ermöglichen können. Diese besorgniserregende Tatsache gibt denen recht, die skeptisch und misstrauisch diesem Thema gegenüberstehen.

Der Anspruch nach Perfektion und bestmöglichem chirurgischen Resultat steht einer Korrektur im Genitalbereich ebenso zu, wie Eingriffe im Gesicht oder an der Brust, denn für das Erleben einer erfüllenden und unbefangenen Sexualität ist nicht nur die Empfindungsfähigkeit wichtig, sondern auch das Gefallen an der eigenen Anatomie.

Veränderungen und Korrekturen im äußeren Genitalbereich sind zu weiten Teilen mit dem Wunsch nach einer ästhetischen Verbesserung verbunden. Häufig bestehen, insbesondere bei der Hypertrophie der inneren Schamlippen, z.T. erhebliche psychische Beeinträchtigungen bis hin zur Störung der Vita sexualis. Viele betroffene Frauen fühlen sich gehemmt und vermeiden es, sich nackt zu zeigen, auch ihrem Partner. Hypertrophe innere Schamlippen führen nicht selten auch zu funktionellen Beschwerden, z.B. zu Schmerzen bei Geschlechtsverkehr, bei Sport oder beim Tragen enger Kleidung [1, 13].

Die Indikation für ästhetische Verbesserungen stellt wie bei anderen ästhetischen Eingriffen auch die Patientin mit, natürlich innerhalb eines gewissen Rahmens. Dies gilt auch für Eingriffe zur Verbesserung oder Wiederherstellung der sexuellen Stimulationsfähigkeit. Insbesondere nach vaginalen Entbindungen ist die vollständige Rückbildung der durch den Geburtsvorgang massiv gedehnten Strukturen oft unvollständig. Eine Minderung des vaginalen Tonus und damit der kohabitativen Stimulation ist eine häufige Folge [6].

Da das Ausmaß weder der physischen noch der psychischen Beeinträchtigung objektivierbar ist, sollte die Indikationsstellung großzügig erfolgen, d.h., sich nicht an der Einschätzung des Operateurs sondern zu großen Teilen am Leidensdruck der Patientin orientieren.

Anatomie

Als *Vulva* werden die äußerlich sichtbaren weiblichen Geschlechtsorgane bezeichnet. Der *Mons pubis* erhebt sich über der Schambeinfuge als mit gekräuseltem Haar bedecktes Fettpolster. Von ihm ausgehend ziehen zwei längs gerichtete, die Schamspalte umschließende Hautfalten nach dorsal, die sich in der Comissura posterior begegnen, die *Labia majora, die großen (äußeren) Schamlippen*. Sie enthalten viel Fettgewebe, Talg- und Schweißdrüsen. Sie sind im oberen äußeren Anteil von Haaren bedeckt. Das Corium ist von einem Netz glatter Muskelfasern durchzogen. Im Feinbau entsprechen die großen Schamlippen dem Skrotum [8, 21].

Die *kleinen (inneren) Schamlippen, Labia minora*, zwei dünne Hautfalten, die medial der großen Schamlippen vom Mons pubis bis zum Centrum perineum verlaufen, enthalten hingegen kein Fettgewebe, keine Haarfollikel und nur wenig Schweißdrüsen, allerdings reichlich Talgdrüsen. Sie umfließen die Clitoris und formen in diesem Abschnitt die Clitorisvorhaut, das Praeputium clitoridis. Ausläufer strahlen in die Unterseite der Glans clitoridis (Frenulum clitoridis) ein. Sie be-

grenzen mit ihrer Innenfläche das Vestibulum vaginae [8, 21, 29]. Im Stehen werden sie in der Regel von den äußeren Schamlippen bedeckt.

Die *Clitoris (Kitzler)* entspringt mit je einem Schenkel (Crus clitoridis) vom rechten und linken unteren Schambeinast. Die beiden Crura clitoridis vereinigen sich unterhalb der Symphyse zum Corpus clitoridis, ein kurzer Stamm, der nach unten gerichtet ist und in einer ungefähr erbsengroßen, sichtbaren Spitze, der Glans clitoridis, endet. Das Corpus wird durch das Ligamentum suspensorium clitoridis an der Symphyse fixiert. Wie der Penis enthält die Clitoris erigierbare Corpora cavernosa [21, 23, 24].

Der *Scheide, Vagina,* werden in den meisten Lehrbüchern zwei Funktionen zugeschrieben: die Aufnahme des Spermas und die Bildung des Geburtskanals [8]. Sie ist aber auch Kohabitationsorgan und dient der sexuellen Stimulation.

Die Vagina ist ein dünnwandiger Schlauch von ca. 10 cm Länge. Die Scheidenöffnung wird zunächst durch eine sichelförmige Membran, dem Hymen, bis auf eine kleine Öffnung verschlossen. Vordere und hintere Scheidenwände berühren sich in einem im Querschnitt H-förmigen Spalt. Wenige Zentimeter nach der Scheidenöffnung mündet das Harnröhrenostium in der Scheidenvorderwand. Die Vagina tritt oberhalb der Scheidenöffnung durch das Levatortor, gebildet durch die Schenkel des M. levator ani. Anspannung des Muskels bewirkt eine Verengung der Scheide in diesem Bereich. Das Ende der Scheide, Fornix vaginae, umgibt die Portio vaginalis der Cervix [8, 12, 21].

Umstritten ist die Existenz des so genannten *G-Punkts*, benannt nach Ernst Gräfenberg, einem deutschen Gynäkologen. Es handelt sich um eine münzgroße Region an der Vaginalvorderwand ca. 5 cm über dem Harnröhrenostium. Diese Region ist bei manchen Frauen sehr sensibel und kann bei Stimulation unterschiedlich schnell einen Orgasmus auslösen [11]. Allerdings handelt es sich nicht um eine umschriebene regelhafte Struktur. Deshalb ist diese Region in den Anatomiebüchern nicht beschrieben.

Arterielle Gefäßversorgung

Die Versorgung des vorderen Drittels der äußeren und inneren Schamlippen sowie des Mons pubis erfolgt über Endäste der A. pudenda externa (A. femoralis) und der A. epigastrica inferior (A. iliaca externa).

Die hinteren beiden Drittel der äußeren Labien erhalten ihre arterielle Durchblutung über die aus der A. iliaca interna entspringende A. pudenda interna. Aus dieser zweigt sich nach medial die A. perinealis ab. Die Endäste der A. perinealis, die Aa. labiales posteriores, ziehen durch die Colles-Faszie (tiefes Blatt der Fascia perinei superficialis) in die Schamlippen ein. Die A. transversa perinei, ebenfalls ein kleiner Ast der A. perinei, versorgt die dorsalen Ausläufer der Labien und das Perineum [8, 21].

Die Clitoris und das Corpus cavernosum der Clitoris werden über die ebenfalls aus der A. pudenda interna entstammende A. clitroridis genährt, die sich im weiteren Verlauf in die A. profunda clitoridis (strahlt in die Corpora cavernosa clitoridis ein) und die auf dem Rücken der Clitoris in die Glans ziehende A. dorsalis clitoridis aufspaltet.

Die Gefäßversorgung der Vagina erfolgt über Äste der A. iliaca interna: im oberen Drittel über die A. uterina, im mittleren und unteren Drittel über die A. vaginalis sowie im vestibulären Abschnitt ebenfalls über die aus der A. pudenda interna entspringende A. clitoridis und A. perinealis. Die Gefäßstämme treten von lateral an den Vaginalschlauch heran und umgeben ihn vollständig in einem sich reich verzweigenden Gefäßnetz [8, 12, 21, 25].

Innervation

Muskulatur und das Integument des Perineums werden zum großen Teil über den N. pudendus innerviert (Plexus sacralis, S1-S3). Er unterteilt sich in drei Äste:

Der *N. rectalis inferior* versorgt den Schließmuskel des Afters und die perianalen Hautbezirke.

Der *N. perinealis* teilt sich in einen tiefen und in einen oberflächlichen Ast. Der tiefe Ast entsendet Fasern u.a. zum M. sphinkter ani externus und zum M. levator ani. Der oberflächliche Ast innerviert als Nn. labiales posteriores die hinteren beiden Drittel der Schamlippen.

Der *N. dorsalis clitoridis* verläuft nach dem Durchtritt durch das Diaphragma urogenitale auf der Rückseite der Clitoris zur Glans und innerviert die Clitoris sensibel [8, 23, 24, 28].

Das vordere Drittel der Schamlippen und der Mons pubis erhalten ihre Sensibilität über den N. ilioinguinalis (L1), der als Nn. labiales anteriores in feiner Verästelung in die Labialhaut einstrahlt. Ebenfalls entsendet der R. genitalis des N. genitofemoralis (L1–L2) Äste in das Labium.

Die Innervation der Vaginalwand kommt gleichsam wie die Gefäßversorgung von lateral durch die Nn. vaginales aus dem sich im Parametrium aufzweigenden Plexus uretrovaginalis. Der Plexus uretrovaginalis erhält seine Fasern aus dem Plexus pelvicus, einem Nervengeflecht bestehend aus zahlreichen kleinen Ganglien des sakralen Grenzstrangs und parasympatischer Fasern aus dem 2., 3. und 4. sakralen Spinalnerven [8, 21, 25, 29].

Technik

Die ausgezeichnete Perfusion der Genitalregion durch ein dichtes und reiches Gefäßnetz erlaubt einen großzügigen Umgang in der Anlage der Inzisionslinien. Beispielsweise können Lappenplastiken ohne definierten Gefäßstiel in ihrem Basis-Längenverhältnis deutlich risikoreicher angelegt werden, als z.B. an den Extremitäten. Die gute Durchblutung macht zudem das Auftreten postoperativer Infektionen etwas unwahrscheinlicher, andererseits besteht eine erhöhte Nachblutungsgefahr.

Die starke mechanische Belastung der Region allein beim Gehen und Laufen erhöht das Risiko von Wundheilungsstörungen. Dies sollte in der Anlage der Operationstechnik mitberücksichtigt werden. Vor allem aber gilt es, jedes Risiko einer Sensibilitätseinbuße zu vermeiden.

Äußeres Genitale

Eingriffe im äußeren Genitalbereich können problemlos in Lokalanästhesie und ambulant durchgeführt werden. Eine spezielle Vorbereitung ist nicht nötig. Zur Infektionsprophylaxe ist die präoperative Gabe eines Breitbandantibiotikums und eines oralen Analgetikums sinnvoll. Die Lokalanästhesie besteht aus einer Lösung aus 1 % Lidocain und 0,5 % Carbostesin im Mischungsverhältnis 2 : 1 unter Zusatz von Suprarenin der Konzentration 1 : 100 000. Sedativa werden nur in Ausnahmefällen gegeben. Die Patientin braucht nicht nüchtern zu sein. Die Genitalregion sollte komplett rasiert werden.

Eine exakte Markierung der Inzisionslinien ist unbedingt erforderlich, es sollte ausreichend Zeit dafür eingeplant werden. Selbstverständlich sollte das Lokalanästhetikum erst nach dem Anzeichnen eingespritzt werden, da sonst eine exakte Beurteilung der Inzisionslinien nicht mehr möglich ist.

Die Hautinzisionen und die Resektion des Gewebes erfolgen durch ein Hochfrequenz-Radiochirurgiegerät (Einstellung 30 Watt, Cut-Modus). Dies ermöglicht eine präzise und atraumatische Schnittführung. Die Verwendung eines Skalpells oder einer Schere eignet sich nicht, da hier das Gewebe zur Inzision sehr stark gespannt werden müsste, was einen exakten Schnittverlauf erheblich erschwert.

Operationsziel:

Auch wenn es keine Normen und festgelegten Maße gibt und die Vorstellung des optimalen Erscheinungsbilds und Ergebnisses natürlich im Auge des Betrachters liegt, für die meisten Frauen unseres Kulturkreises entspricht die perfekte Form der Vulva der Form einer geschlossenen Muschel, in der feste und straffe äußere Schamlippen die inneren vollständig bedecken, ähnlich dem Bildnis einer griechischen Statue (Abb. 1).

Innere Schamlippen

Für Eingriffe im äußeren Genitalbereich und insbesondere bei Korrekturen der kleinen Schamlippen besteht eine besondere Anforderung an die Operationstechnik: die Region ist einerseits mechanisch stark belastet und durch das chronisch feuchte Milieu anfällig für Wundheilungsstörungen. Andererseits schließt die Feinheit des Gewebes und die mitunter erforderliche delikate Modellierung den Einsatz kräftiger Nahtmaterialien aus. Deshalb sollten prinzipiell feine Nähte in enger Stichfolge eingebracht werden.

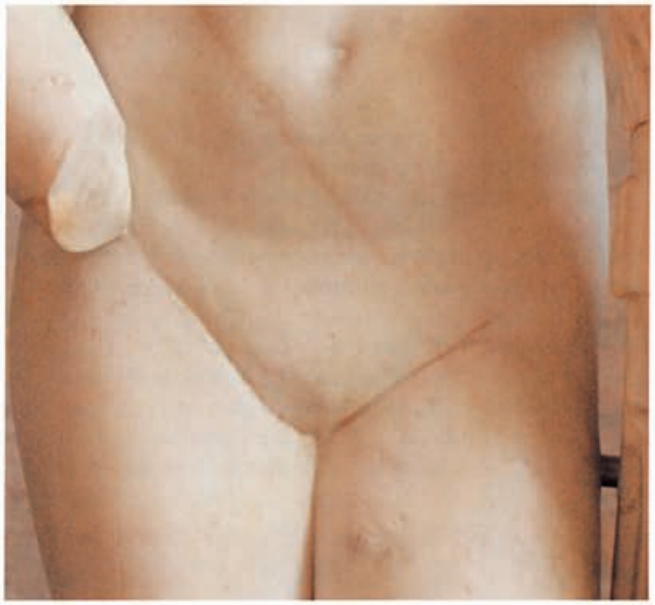

Abb. 1: Aphrodite. Freie Kopie der Statue des Praxiteles in Knidos (350/340 v. Chr.). Glyptothek München.

Die Länge der inneren Schamlippen sollte, gemessen von der Basis, 0,8 cm bis 1 cm nicht unterschreiten, da postoperativ das Gewebe noch schrumpfen kann und damit die Gefahr einer Überresektion besteht.

Die Hypertrophie der inneren Schamlippen bedeutet in der Regel ein Gewebeüberschuss über den gesamten Verlauf der Labien: kranial der Clitoris, im Bereich des Präputiums (Clitorismantel, Clitorisvorhaut) und kaudal der Clitoris (Abb. 2).

Abb. 2: Hypertrophie der inneren Schamlippen.

Eine gleichmäßige Reduktion des Überschusses in all diesen drei Bereichen nötig, will man ein möglichst harmonisches Ergebnis erzielen. Die alleinige Reduktion des Abschnitts kaudal der Clitoris sollte nur dann erfolgen, wenn das Präputium der Clitoris relativ straff anliegt und kaum Hautüberschuss oberhalb der Clitoris besteht.

In der präoperativen Analyse ist die Stellung des Clitorisschafts und vor allem der Glans clitoridis zu beachten. Bei einer Hypertrophie der inneren Schamlippen wird die Clitoris durch den Hautüberschuss umflossen und in der Regel vollständig bedeckt. Eine Protrusion der Clitorisspitze (Abb. 3) oder eine echte Hyperplasie der Glans clitoridis ist somit erschwert sichtbar. Wenn durch eine Reduktionsplastik der Schamlippen der Clitorismantel straffer anliegt, kann die Stellung und Größe der Clitoris deutlicher werden und aus ästhetischer Überlegung hier eine Korrektur indiziert sein.

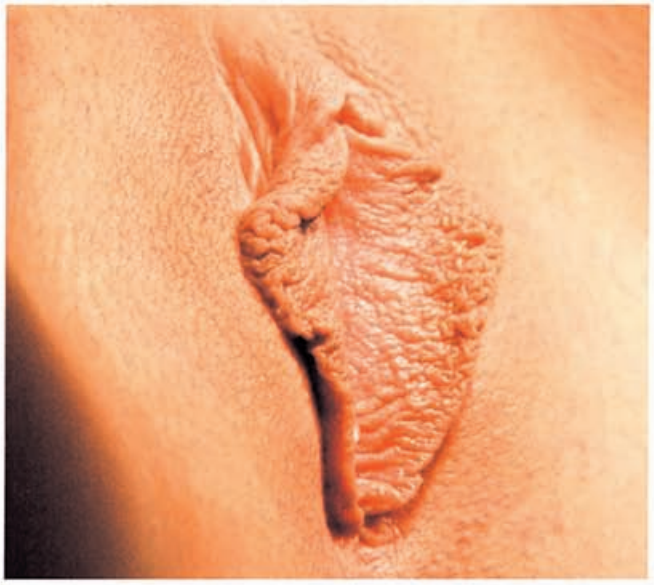

Abb. 3: Labienhypertrophie mit Protrusion der Glans clitoridis.

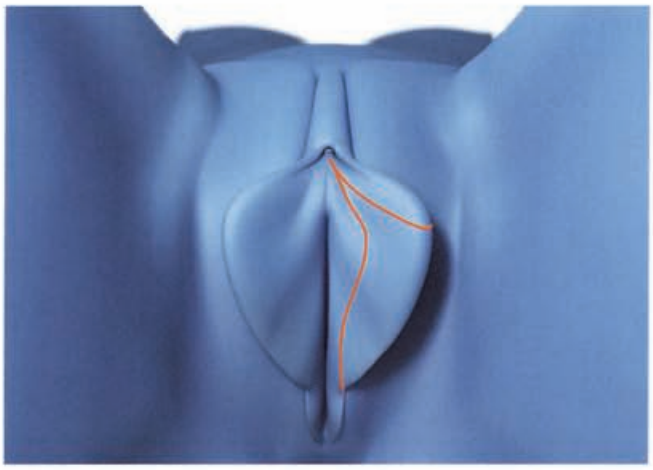

Abb. 4a: Inzisionslinien bei kompletter Reduktionsplastik der inneren Schamlippen.

a) Komplette Reduktionsplastik der inneren Schamlippen mit Stellungskorrektur der Clitoris:
Die Schnittführung verläuft kaudal an der Innenseite der kleinen Schamlippe bogenförmig in Richtung Clitoris bis an die Innenseite des von unten in die Clitoris einstrahlenden Frenulums. Danach richtet sich der Schnittverlauf auf der Außenseite des Frenulums wieder nach kaudal. Nach ca. 2,0 cm bis 2,5 cm kehrt die Inzisionslinie wieder nach kranial. Dabei entsteht ein langes Läppchen mit relativ enger Basis (Abb. 4a–f). Damit die Durchblutung der Läppchenspitze nicht gefährdet wird, sollte eine ausreichende Höhe subkutaner Schicht erhalten bleiben. Weiter verläuft der Schnitt medial und parallel zur Umschlagsfalte der Labia majora nach kranial. An der Spitze der Umschlagsfalte kehrt der Schnitt erneut nach kaudal um und verläuft in einer S-förmig geschwungenen Linie an der Außenseite der inneren Schamlippe, wo er schließlich auf den Beginn des Schnittverlaufes trifft. Der Gewebeüberstand kann nun entfernt werden.

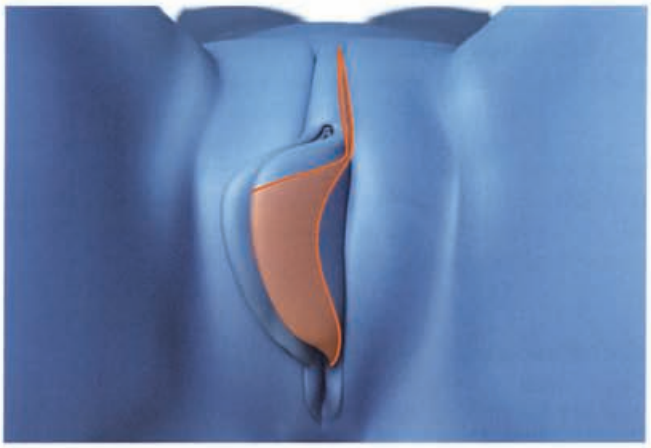

Abb. 4b: Gelb markiertes Areal wird entfernt.

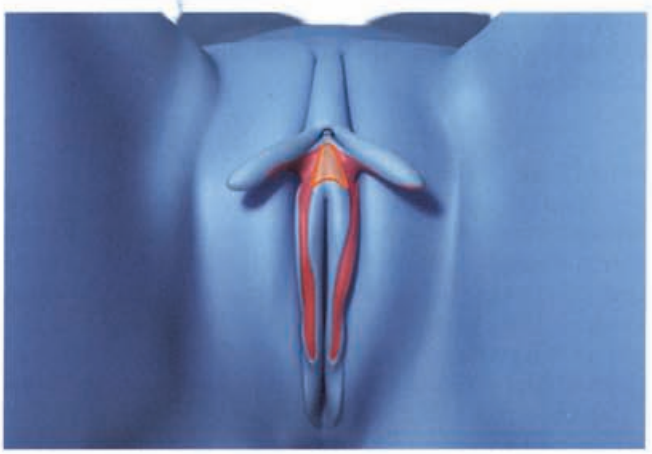

Abb. 4c: Entfernung eines Hautsegmentes unterhalb der Clitoris.

Abb.4d: Deepithelisieren der Läppchenspitze.

Abb. 4e: Straffung der Läppchen und der Clitoris nach kaudal und Einpassen der Läppchen in die Labien.

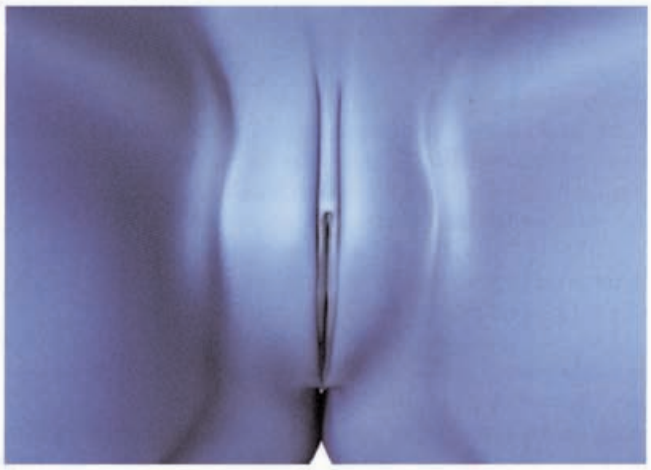

Abb. 4f: Postoperatives Ergebnis.

Zur Korrektur einer Clitorisprotrusion wird sodann ein rautenförmiges Hautstück unterhalb der Clitoris entfernt, wobei die Rautenbreite die Strecke bestimmt, um die die Clitoris nach unten versetzt wird (Abb. 4a–f). Ein Abstand zum Harnröhrenostium von ca. 2 cm sollte nicht unterschritten werden. Streng genommen wird die bestehende Protrusion der Clitorisspitze weniger durch Verlagerung des Clitorisschaftes erreicht, sondern durch Beugen der Glans und des distalen Schaftendes nach kaudal (Abb. 5). Das Durchtrennen des Ligamentum suspensorium clitoridis ist nicht erforderlich.

Der Zug der Clitoris nach kaudal wird durch U-förmig gelegte Vicrylnähte mit Verschluss des rautenförmigen Defektes erreicht. Auf eine mittige Positionierung der Clitoris ist zu achten.

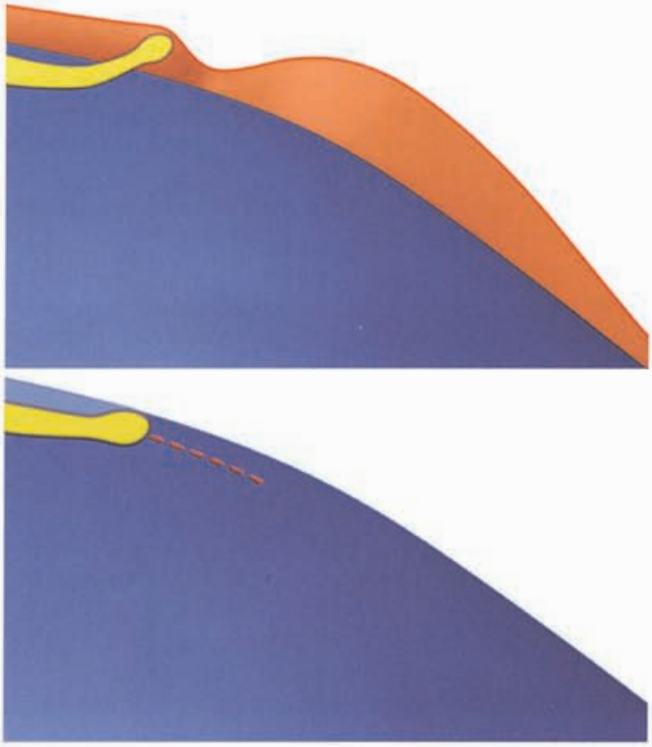

Abb. 5: Beugen der Clitorisspitze nach kaudal und Reduktion der inneren Schamlippen (orange).

Es empfiehlt sich zum Vermeiden einer postoperativen Blutung, die Blätter der Schamlippen in der Tiefe im gesamten Abschnitt unterhalb der Clitoris in fortlaufender Technik mit 5-0 Vicryl subkutan zu adaptieren.

Um eine optimale Straffung des Clitorismantels (Präputiums) zu erreichen, werden im Anschluss die Spitzen der seitlichen Läppchen deepithelisiert und unter moderatem Zug nach kaudal in der Tiefe zwischen den Blättern der Schamlippen mit 5-0 Vicrylnähten fixiert. Die seitlichen Wände der Schamlippen werden etwas mobilisiert und die Läppchen in die Kontinuität der Schamlippenkante stufenlos eingepasst. Noch bestehende Hautüberstände können dann entfernt

werden. Der Wundverschluss erfolgt mit 6-0 Monocryl in fortlaufender Technik von kranial bis unterhalb der Fusionsstelle der Läppchen. Darunter sollten die Blätter der Schamlippen durch eine fortlaufende U-Naht vereinigt werden, um ein möglichst ebenmäßiges Aneinanderliegen der Wundränder entlang des Schamlippenkammes zu erzielen.
Zur Formung, Aufrichtung und mechanischen Stabilisierung des Schamlippenwalls ist es erforderlich, im Abschnitt unterhalb der Clitoris isolierte Matratzennähte an die Labienbasis mit Vicryl der Stärke 5-0 in kurzer Folge einzubringen. Der Knoten sollte am inneren Blatt zum Vestibulum vaginae zum Liegen kommen (Abb. 6).

b) Komplette Reduktionsplastik der inneren Schamlippen ohne Stellungskorrektur der Clitoris:
Diese Technik ist dann indiziert, wenn keine Protrusion der Glans clitoridis vorliegt. Prinzipiell entspricht die Operationsmethode der Technik wie sie oben beschrieben ist, allerdings ohne Entfernung eines rautenförmigen Segments unterhalb der Glans clitoridis. Stattdessen wird beidseits ein dreieckförmiges Hautsegment reseziert um die Anschoppung des Gewebes zu entfernen, die durch den Zug der seitlichen Hautläppchen nach kaudal entsteht (Abb. 7).

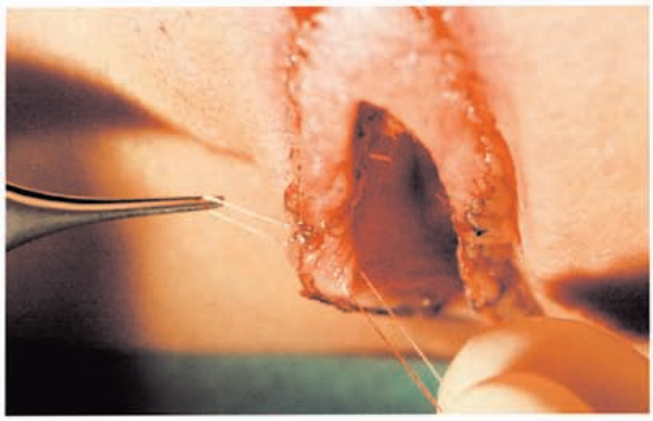

Abb. 6: Aufrichtung des Labienwalls durch Matratzennähte.

Abb. 7: Entfernen eines dreieckigen Segments.

c) Reduktionsplastik der inneren Schamlippen unterhalb der Clitoris:
Wenn es sich um eine isolierte Labienhyperplasie ausschließlich unterhalb der Clitoris handelt, reicht die bogenförmige Resektion des Gewebeüberstands im distalen Abschnitt aus. Auch hier wird ein spitz zulaufendes Läppchen umschnitten, das in die Kontinuität des Schamlippenkammes eingepasst wird, allerdings ist es deutlich kleiner (Abb. 8).

Clitoris
Die Stellungskorrektur einer Clitorisprotrusion wurde im Zuge der Labienreduktionsplastik bereits beschrieben. Häufig wird diese mit einer echten Clitorishyperplasie verwechselt. Bei einer echten Clitorishyperplasie besteht eine deutliche Vergrößerung der sonst ca. erbsengroßen Glans clitoridis. Auch ist der Clitorisschaft dabei kräftig entwickelt.

Um Empfindungsstörungen zu vermeiden, sollte die Verkleinerung der Glans clitoridis ausschließlich im kaudalen Anteil und/ oder an den seitlichen Partien der Glans erfolgen. Auch kann Gewebe in vertikaler Ausrichtung im mittleren Bereich entnommen werden. Die Entnahme von Segmenten der Glans clitoridis erfolgt keilförmig, um die gerundete Kontur zu erhalten [28]. Der Wundverschluss erfolgt durch 5-0 Vicryl.

Abb. 8: Inzisionsverlauf bei Labienreduktionsplastik ausschließlich kaudal der Clitoris.

Äußere Schamlippen
Form und Größe der äußeren (großen) Schamlippen bestimmen weitgehend das Aussehen der Vulva. Im Idealfall haben sie die Form einer geschlossenen Muschel. Sie umschließen die inneren Schamlippen und bedecken sie im Stehen meist vollständig (Abb. 9). Ihre Haut entspricht der Skrotalhaut. Allerdings liegt sie wesentlich straffer an. Durch das reichliche subkutane Fett ist ihre Konsistenz fest.

Mit zunehmendem Alter können die Fettpolster an Volumen abnehmen und/oder die Haut einen Überschuss aufweisen. Dies führt dazu, dass die äußeren Schamlippen schlaff nach unten hängen. Die Therapie besteht, je nach Situation, in einer Straffung und Entnahme überschüssiger Haut und/ oder in der Substitution des atrophierten Fettgewebes.

Abb. 9: Äußere Schamlippen bedecken die inneren komplett.

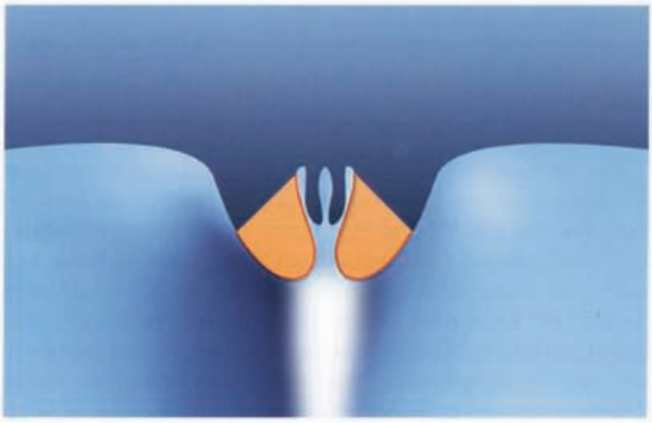

Abb. 10: Orange markierte Region wird entfernt.

Hypertrophie der äußeren Schamlippen:
Die Straffung hyperplastischer äußerer Labien erfolgt über eine ellipsen- oder spindelförmige Resektion des Hautüberschusses, deren maximale Breite im Stehen markiert wird. Die Resektionslinie liegt in der Umschlagsfalte zu den inneren Schamlippen entlang ihrer gesamten Länge. In ausgeprägten Fällen kann kaudal nach lateral ein dreieckförmiges Segment entfernt werden. Der verbliebene Anteil der äußeren Labien wird dann nach medio-kaudal gestrafft (Abb. 10–12). Es sollte darauf geachtet werden, dass nach Entfernen des Hautüberschusses die Wundränder spannungsfrei aneinanderliegen. Bei zu großer Spannung kann es dazu führen, dass die Blätter der inneren Schamlippen auseinandergezogen werden oder gar völlig verstreichen. Um dies zu vermeiden, sollten beim Wundverschluss in kurzen Abständen die Adaptationsnähte in das innere Blatt der kleinen Schamlippen durchgreifen.

Der Wundverschluss erfolgt durch 4-0 Vicryl subkutan und 5-0 Monocryl zum Hautverschluss in intrakutaner Technik.

Abb. 11: Situation nach Exzision.

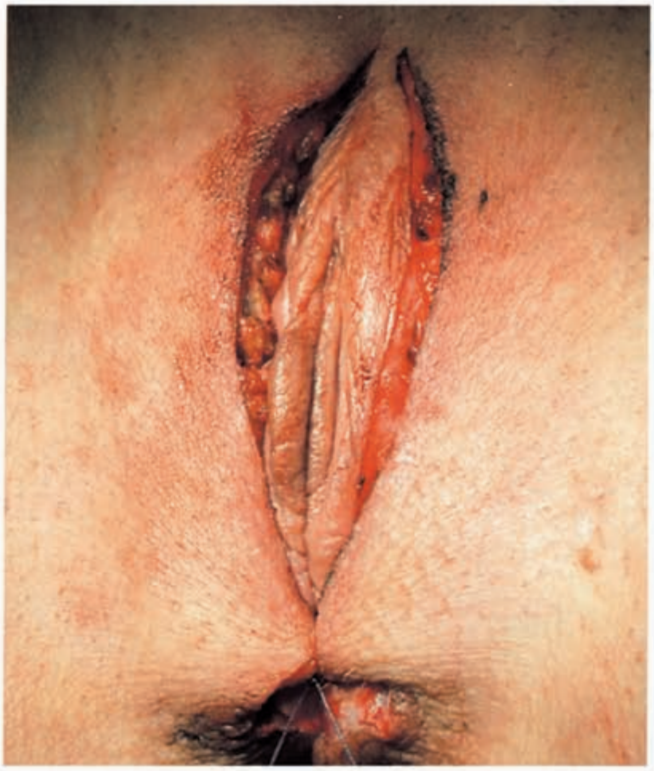

Abb. 12: Straffung der äußeren Labien nach medio-kaudal.

Atrophie der äußeren Labien:
Hier liegt meist ein Volumendefizit vor, entweder anlagebedingt oder in Folge einer Altersatrophie. Die Therapie besteht in einer Eigenfetttransplantation (Lipostructure). Dabei empfiehlt sich die Technik nach Coleman [4, 5]:

Das zu transplantierende Fettgewebe wird nach Infiltration der Entnahmestelle (gut geeignet sind die Innenseiten der Knie oder die lateralen Oberschenkel) mit einer Lösung bestehend aus 1 % Lidocain und Kochsalz im Mischungsverhältnis 1:1 oder 1:2 unter Zusatz von Suprarenin der Konzentration 1:200 000 nach einer zehnminütigen Einwirkzeit in fächerförmigem Muster über eine kleine Stichinzision schonend abgesaugt. Dazu verwendet man eine spezielle Kanüle, deren Öffnung mit einem Bügel versehen ist. Die Kanüle wird an einer 10 ml Luer-Lock-Spritze angeschlossen und der Sog über den zurückgezogenen Stempel erzeugt. Das so gewonnene Fettgewebe wird dann ca. drei Minuten zentrifugiert. Dabei wird das transplantierbare Fettgewebe von der öligen und der wässrigen Phase getrennt. Das Fettgewebe wird sodann in eine 1 cc Luer-Lock-Spritze umgefüllt und über eine scharfe oder stumpfe Infiltrationskanüle perkutan fächerförmig in die äußeren Schamlippen eingespritzt. Dabei sollte das Fett in feinen Streifen oder Kügelchen in unterschiedliche Tiefen eingebracht werden, um eine möglichst hohe Einheilungsrate zu erzielen. Je nach Ausgangssituation ist eine Volumensubstitution von 10–30 cc pro Seite erforderlich (Abb. 13).

Das Verfahren kann nach Abklingen der Schwellung beliebig wiederholt werden. Die Empfängerregion, in diesem Fall die äußeren Schamlippen, wird vorab mit einem Lokalanästhetikum unter Zusatz von Adrenalin betäubt.

Nachsorge:
Um eine optimale Wundheilung zu erreichen, sollte in den ersten sechs Wochen nach dem Eingriff jede Reibung und mechanische Belastung (Sport, Geschlechtsverkehr etc.) vermieden werden. Das verabreichte präoperative orale Breitbandantibiotikum sollte vier bis fünf Tage eingenommen werden, bei Bedarf auch ein Analgetikum.

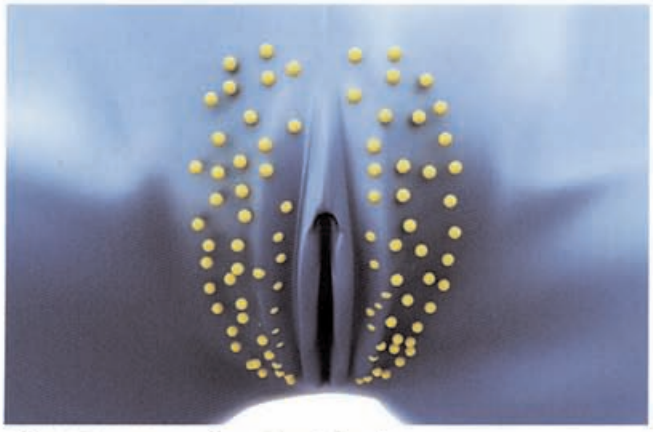

Abb. 13: Lipostructure der äußeren Schamlippen.

Duschen mit klarem, handwarmen Wasser ist bereits nach zwei Tagen erlaubt, die Verwendung von Seifen und Lotionen allerdings erst nach einer Woche. Dann sollte auch nur ein mildes Reinigungsmittel verwendet werden, das sich zur Pflege von Babys und Kleinkindern eignet.

Das Auflösen der Nähte und das Nachwachsen der Haare kann mitunter unangenehm jucken. Dagegen hilft die Verwendung einer dünn aufgetragenen Creme (z.B. Bepanthen oder ein Aloe-Vera-Gel). Bei der Regelblutung ist das Einführen eines Tampons nach der Reduktionsplastik der inneren Schamlippen in den ersten sechs Wochen problematisch, da die Wundränder u.U. gedehnt und aufgerissen werden könnten. Sicherheitshalber ist in dieser Zeit die Vorlage einer Binde anzuraten.

Spezielle Komplikationen:
Allein durch normale Verrichtungen des täglichen Lebens, durch Sitzen und Laufen, besteht eine starke mechanische Belastung. Wundheilungsstörungen und Nahtdehiszenzen gehören deshalb zu den häufigsten Komplikationen nach Labienreduktionsplastiken. Es ist deshalb ausdrücklich darauf hinzuweisen und die Patientinnen sind zur Schonung anzuhalten. Die Gefahr von Wundheilungsstörungen ist bei Verkleinerung der inneren und der äußeren Schamlippen kombiniert in einer Sitzung besonders hoch. Dieser Eingriff sollte deshalb, wenn überhaupt, nur unter einer mehrtägigen stationären Führung durchgeführt werden, in der eine maximale Schonung gewährleistet ist.

Es ist darauf zu achten, bei der Verkleinerung der inneren Schamlippen eine Höhe der Schamlippe von ca. 0,8 cm nicht zu unterschreiten, da durch postoperative Schrumpfung des Gewebes die Höhe der Schamlippe noch abnehmen kann und dann die Gefahr einer Überresektion besteht [13]. Aus diesem Grund sollten unbedingt nach Verschluss der Wundränder Matratzennähte an der Basis der inneren Schamlippe in enger Folge (s.o.) eingebracht werden, die die Höhe des Schamlippenwalles fixieren.

Wenn die Wundränder zusätzlich subkutan verschlossen werden, ist die Gefahr einer Nachblutung sehr gering. Aufgrund der guten Durchblutung des Gewebes und durch die Gabe eines Antibiotikums sind Wundinfektionen nahezu auszuschließen.

Die Narben verheilen in der Regel durch die geringe Hautspannung unauffällig. Insbesondere entlang des Abschnitts der inneren Schamlippen unterhalb der Clitoris ist die Narbe bereits nach wenigen Wochen kaum mehr zu sehen. Dennoch sollte im Aufklärungsgespräch auf die Möglichkeit einer auffälligen und schmerzhaften Narbenentwicklung hingewiesen werden.

Auch wenn präoperativ die Inzisionslinien präzise angezeichnet und beide Seiten symmetrisch operiert wurden, kann es durch einen unterschiedlichen Heilungsverlauf zu einer Asymmetrie kommen, die in der Regel unauffällig ist und nur in wenigen Fällen einer Nachkorrektur bedarf.

Empfindungsstörungen entlang der Inzisionslinien in Form eines dumpfen Gefühls oder einer Berührungsempfindlichkeit sind in den ersten Tagen oder Wochen möglich. Meist beschreiben die Patientinnen das Gefühl, die Region würde sich etwas „wund" anfühlen. Dies legt sich in der Regel in wenigen Tagen. Sexuelle Empfindungsstörungen sind bei regelrecht durchgeführter Operation nicht zu erwarten. Häufig wird eine Verbesserung der sexuellen Empfindsamkeit beschrieben, die sich durch die Straffung des Clitorismantels ergeben kann. Insbesondere bei der Labienreduktionsplastik mit Korrektur einer Clitorisprotrusion durch Versetzung der Clitoris nach kaudal, ergibt sich häufig eine intensivere Stimulierung der Clitoris bei Geschlechtsverkehr, weil die Clitoris etwas näher am Vaginaleingang liegt.

Der Harnstrahl kann durch die Schwellung anfänglich etwas abgelenkt sein.

Postoperative Schmerzen unterschiedlicher Ausprägung sind immer zu erwarten. Die Gabe eines peripher und/oder eines zentral wirksamen Analgetikums ist daher unverzichtbar. In den meisten Fällen werden die Schmerzen aber als erträglich beschrieben und sind bereits am ersten postoperativen Tag deutlich geringer.

Bei einer Volumensubstitution der großen Schamlippen durch Eigenfett ist darauf hinzuweisen, dass es u.U. zu einer deutlichen Resorption des transplantierten Fettgewebes kommen kann und eine mehrmalige Lipostructure nötig ist, ehe das gewünschte Volumen erreicht ist.

Mons Pubis

Korrekturen am Schamhügel bedeuten meist eine Verkleinerung bei einer Adipositas. Das Volumen des Schamhügels wird dabei durch eine Liposuktion reduziert. Dieser Eingriff ist sehr gut in Lokalanästhesie durchführbar. Nach Infiltration einer Kochsalzlösung unter Zusatz von Lidocain, Bicarbonat und Suprarenin, wird über ein bis zwei laterale Stich-inzisionen nach einer Einwirkzeit von ca. 15 Minuten das Fettgewebe fächerförmig abgesaugt und der Schamhügel geformt (Abb. 14).

Bei einem bestehenden Hautüberschuss kann der Schamhügel über eine spindelförmige Hautexzision, die horizontal suprapubisch verläuft, gestrafft werden.

Auch eine Volumenaugmentation durch eine Lipostructure (s.o.) ist möglich.

Postoperativ sollte eine Kompressionshose für zwei bis drei Wochen getragen werden. Eine Infektionsprophylaxe ist sinnvoll.

Spezielle Komplikationen:

Dellenbildung und eine unregelmäßige Kontur durch Über- oder Unterkorrektur sind möglich und bekannte Risiken einer Fettabsaugung und einer Lipostructure. Ein anfängliches Taubheitsgefühl nach einer Fettabsaugung bildet sich in wenigen Tagen oder Wochen in der Regel wieder vollständig zurück.

Abb. 14: Fächerförmiges Muster zur Absaugung des Schamhügels.

Hymen

Die Rekonstruktion des Jungfernhäutchens wird meist von moslemischen Frauen angefragt.

Nach Unterspritzung der seitlichen Wände des Vaginaleinganges mit 1 % Lidocain unter Zusatz von Suprarenin, wird zunächst ein scharfer Wundspreizer eingesetzt, um das Hymen optimal zu exponieren. Die Zotten des meist sternförmig eingerissenen Hymens werden entlang ihres Kammes mit einem Hochfrequenz-Radiochirurgiegerät aufgetrennt und die Wundränder mit 6-0 Monocryl-Nähten in Einzelknopftechnik genäht. Größere Zotten können zur besseren Stabilität zusätzlich mit 5-0 Vicryl subkutan adaptiert werden. Postoperativ sollte das Bild eines ringförmigen Hymens entstanden sein (Abb. 15 und 16).

Spezielle Komplikationen:

Sport sollte ca. vier Wochen postoperativ vermieden werden, um ein Einreißen der feinen Wundränder zu vermeiden. Ebenso sollten keine Tampons verwendet werden.

Inneres Genitale

Es seien im Folgenden ausschließlich Maßnahmen besprochen, die dazu dienen, die sexuelle Stimulationsfähigkeit wiederherzustellen oder zu verbessern.

Operationsziel:

Die vaginale Stimulation ist, in einem gewissen Rahmen, abhängig vom Grad der Reibung bei Geschlechtsverkehr. Ist die Scheide sehr weit und der Penisdurchmesser klein, kann es sehr schwer sein, ausreichend stimuliert zu werden. Insbesondere durch Geburten, aber auch durch den natürlichen Alterungsprozess kann es zu einem Tonusverlust der Beckenbodenmuskulatur und zu einer Erschlaffung oder Dehnung des Gewebes kommen.

Ziel des Eingriffes ist es, die anatomischen Voraussetzungen für eine optimale Stimulation zu schaffen oder wiederherzustellen.

Abb. 15: Eingerissenes Hymen.

Vaginalverengung durch hintere Kolporraphie und Fettgewebstransplantation

Die Verengung der Scheide durch alleinige Entnahme von Vaginalhaut ist in der Regel wenig zielführend, weil die Scheidenhaut sehr elastisch ist und eine stabile Verengung des Vaginalschlauches so kaum erreicht werden kann. Die zusätzliche Straffung des umliegenden Stützgewebes und der Muskulatur ist daher wichtiger Bestandteil der operativen Vorgehensweise:

Nach Unterspritzung der Scheidenhinterwand mit einer Kochsalzlösung unter Zusatz von Suprarenin der Konzentration 1:200 000 wird zunächst ein Hautareal in Form eines zum Damm hin spitz zulaufenden Dreieckes (Hegar'sches Dreieck) im unteren Scheideneingang entfernt. Der kaudale Anteil der inneren Schamlippen wird dabei mit gefasst. Sodann wird die Scheidenhinterwand bis knapp an das hintere Scheidengewölbe gespalten und die Vaginalhaut stumpf nach lateral mobilisiert. Durch quer verlaufende Nähte (Vicryl 2-0) wird die darunter liegende Rektumfaszie nach medial gestrafft und u.U. gedoppelt. Eine bestehende Rektozele wird somit reponiert und die Vaginalhinterwand verstärkt und gestützt. Nunmehr kann entlang der Inzision der hinteren Vaginalhinterwand beidseits überschüssige Vaginalhaut entfernt werden (Abb. 17). Im Anschluss werden die Levatorlogen dargestellt und die medialen Bäuche des M. levator ani sowie zwei Rektumpfeiler mit kräftigen Vicrylnähten nach medial gezogen und vereinigt, so dass der Introitus vaginae für ca. zwei Finger durchgängig ist. Dadurch entsteht eine muskuläre Manschette im unteren Vaginaldrittel, die die Vagina mechanisch stützt und hier ringförmig verengt. Der Damm wird sodann schichtweise aufgebaut [6].

Im Anschluss wird die seitliche und vordere Vaginalwand nach Unterspritzung mit Kochsalz unter Suprareninzusatz zirkulär im vorderen und mittleren Vaginaldrittel mit Eigen

Abb. 16: Hymen nach Rekonstruktion.

fett unterspritzt (Technik nach Coleman, s.o.) (Abb. 18). Vor Unterspritzung der Vaginalvorderwand ist zum Schutz der Harnröhre ein Blasenkatheter einzubringen, der aus pflegerischen Gründen bis zum ersten postoperativen Tag oder länger verbleiben kann. Insgesamt kann ein Volumen von 30–80 cc Fettgewebe eingebracht werden.

Eine digitale rektale Untersuchung am Ende der Operation ist obligat zum Ausschluss einer Verletzung oder eines Mitfassens von Darmschleimhaut beim Raffen der Rektumfaszie.

Der Eingriff wird in Vollnarkose in einem ein- bis zweitägigen stationären Aufenthalt durchgeführt.

Die Vaginalverengung durch eine zirkuläre Eigenfettunterspritzung ohne Levatorraffung und Resektion von Vaginalhaut kann dann in Erwägung gezogen werden, wenn die Vagina nicht oder nur geringgradig dilatiert ist. Durch die Unterfütterung und Aufpolsterung der Vaginalwand und des

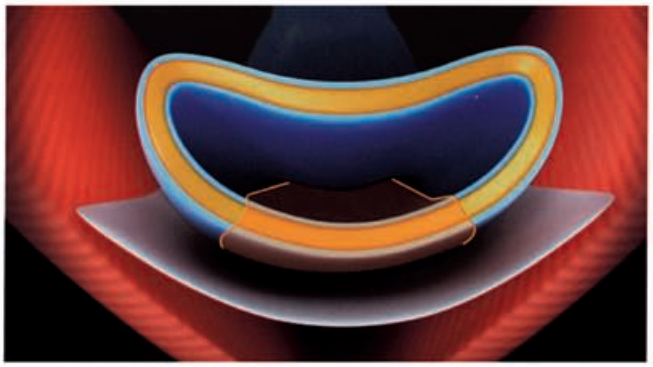

Abb. 17: Exzision eines Segments der Vaginalhinterwand.

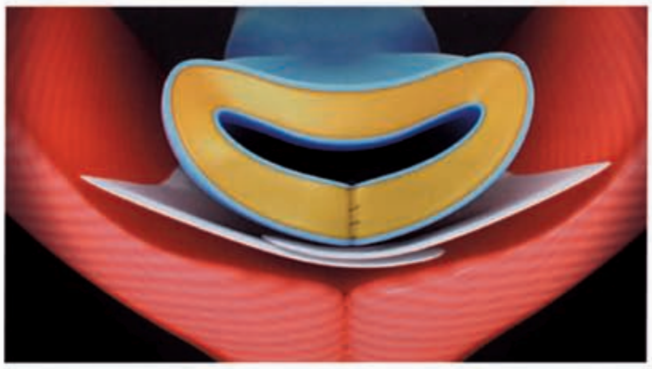

Abb. 18: Vaginalverengung mit Raffung der Levatorschenkel und Lipostructure der Vaginalwand.

perivaginalen Bindegewebes ist nur eine begrenzte Verengung des Vaginalschlauchs möglich.

Körperliche Schonung, Antibiose und ein sechswöchiger Verzicht auf Geschlechtsverkehr postoperativ ist anzuraten.

Augmentation des G-Punktes

Die Region des sogenannten *G-Punktes* ca. 5 cm oberhalb des Harnröhrenostiums an der Vorderwand der Vagina ist bei vielen Frauen die sensibelste Stelle der Vagina. Die Rugae vaginales sind hier im Vergleich zu anderen Vaginalabschnitten besonders tief.

Die Unterfütterung und Anhebung dieses Vaginalabschnitts kann zu einem erhöhten Reibungsdruck bei Geschlechtsverkehr und damit zu einer deutlichen Stimulationsverbesserung führen. Zur Unterspritzung eignet sich körpereigenes Fettgewebe oder Hyaluronsäure.

Technik:

In Steinschnittlage wird die Vorderwand der Vagina oberhalb der Harnröhrenöffnung mit 1 % Lidocain unter Zusatz von Suprarenin unterspritzt. Sodann wird ein starrer Harnröhrenkatheter eingeführt, der einerseits die Harnröhre schützt und es zum anderen ermöglicht, die Vorderwand der Vagina nach unten zu drücken, da sie hinter dem Schambein nach oben ansteigt und das Einbringen der Füllsubstanz sonst sehr schwierig ist. Es ist darauf zu achten, dass das Füllmaterial streng unter die Vaginalhaut gegeben wird und weder Blase noch Harnröhre verletzt werden (Abb. 19 und 20). Die Unterspritzung erfolgt mit einer scharfen, oder nach einer Inzision über eine stumpfe Infiltrationsnadel der Stärke 18 G (Abb. 21). Ferner sollte nur eine Inzisionsstelle gewählt werden, da die Füllsubstanz aus einer zweiten Inzisionsstelle wieder austreten kann. Insgesamt können 5–12 cc Fettgewebe (Technik nach Coleman, s.o.) oder Hyaluronsäure eingegeben werden.

Der Urin ist im Anschluss auf Klarheit zu prüfen, er sollte kein Blut enthalten. Eine Tamponade sowie postoperative Antibiose sind anzuraten.

Abb. 19: Injektion von Hyaluronsäure in die vordere Vaginalwand („G-Punkt"). Darstellung durch Vaginalspreizer und Harnröhrenschienung durch starren Blasenkatheter.

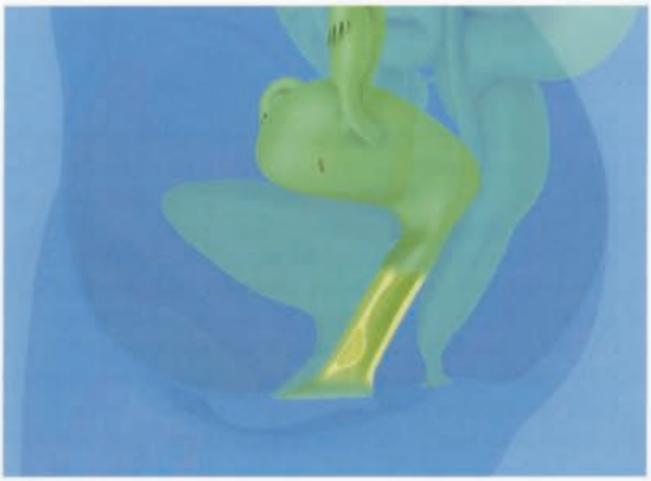

Abb. 20: Volumenaugmentation des „G-Punktes" der vorderen Vaginalwand.

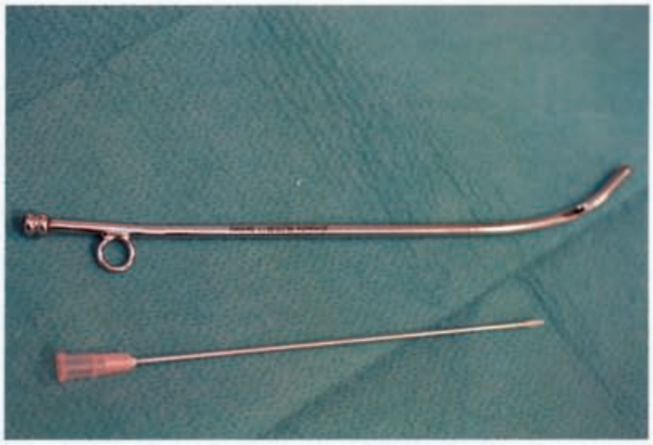

Abb. 21: Starrer Blasenkatheter und scharfe Infiltrationskanüle 18 G.

Spezielle Komplikationen:
Die Eingriffe sind konzipiert, auch unter Berücksichtigung der körperlichen Gegebenheiten des männlichen Partners, die anatomischen Voraussetzungen für eine optimale mechanische sexuelle Stimulierung zu schaffen. Auch wenn die sexuelle Stimulation insbesondere nach einer Vaginalstraffung in der Regel deutlich verbessert ist, der Erfolg kann letztlich nicht garantiert werden. Dies ist in der präoperativen Aufklärung deutlich zu machen.

Das im Rahmen einer Eigenfettunterspritzung in die Vagina eingebrachte Fettgewebe kann sich zu einem gewissen Grad wieder abbauen und eine Wiederholung des Eingriffs erforderlich machen.

Die Verletzung umliegender Strukturen wie Rektum, Blase oder Harnröhre sind mögliche Risiken, auf die ebenso hinzuweisen ist. Eine Kontrolle des Urins und der Miktion sowie eine digitale rektale Untersuchung postoperativ sind unerlässlich.

Nachblutungen, Infektionen oder Narbenbeschwerden sind möglich, aber sehr selten.

Diskussion

Funktionelle und ästhetische Korrektureingriffe in der weiblichen Genitalregion werden kontrovers diskutiert. Das Thema ist mehr denn je vertreten in den Medien, die Nachfrage dafür in den letzten Jahren stetig angestiegen.

Allein in unserer Praxis haben wir in den Jahren 2003 bis 2010 ca. 1 700 Eingriffe im weiblichen Genitalbereich durchgeführt, zu ca. 60 % Reduktionsplastiken der inneren Schamlippen.

Die zunehmende Nachfrage nach Korrektureingriffen am weiblichen Genitale wird oft als Modeerscheinung bezeichnet. Ich denke, dass dies nicht zutrifft. Sie ist vielmehr Folge des Ausdrucks eines offeneren Umgangs im sexuellen Verhalten. Dabei hat der Wunsch nach einer Optimierung der Genitalregion vermutlich zwei Gründe:

Zum einen ist es die Wahrnehmung eigener anatomischer Unzulänglichkeiten allein durch die heute erleichterte Möglichkeit eines direkten Vergleichs mit anderen Frauen durch die starke Präsenz bildlicher Darstellungen des weiblichen Genitales, z.B. im Internet und in den Medien. Der Trend, sich im Genitalbereich zu rasieren, trägt wesentlich dazu bei. Zum anderen ist es das durch die Medien verbreitete Wissen, diese Unzulänglichkeiten beseitigen lassen zu können verbunden mit der Erwartung, Sexualität frei und ungehemmt zu erleben.

Es kommt häufig vor, dass Patientinnen erklären, sie hätten sich schon viel früher einem Eingriff unterzogen, hätten sie gewusst, dass „so etwas überhaupt gemacht würde".

Auch wenn sich das zunehmend zu ändern scheint, viele operativ tätige Kollegen bieten die Intimchirurgie zwar mit an, behandeln sie aber oft nur beiläufig. Dies spiegelt sich in den nicht immer optimalen Ergebnissen wider. Jede vierte Operation im weiblichen Genitalbereich in unserer Praxis ist mittlerweile eine Nachkorrektur. Dies liegt daran, dass diese Eingriffe allgemein unterschätzt werden. Zum anderen fehlen bislang operative Standards in den einschlägigen Lehrbüchern.

Die sachgerechte Durchführung einer Reduktionsplastik der inneren Schamlippen, immerhin die am meisten nachgefragte Korrektur im äußeren weiblichen Genitalbereich, dauert ca. zwei Stunden und ist im Zeitaufwand vergleichbar mit einer Brustvergrößerung.

Aus Befragungen meiner Patientinnen geht hervor, dass insbesondere die Haltung des betreuenden Gynäkologen dem Wunsch nach einer Genitalkorrektur gegenüber nicht selten restriktiv ist. Man sollte sich aber bewusst machen, wie sehr der Leidensdruck die Lebensqualität betroffener Frauen beeinträchtigen kann: Es bestehen mitunter erhebliche psychische Belastungen bis hin zur Störung der Vita sexualis oder auch funktionelle Beschwerden meist beim Sport oder beim Tragen enger Kleidung. Insbesondere eine unvollständige Rückbildung der anatomischen Strukturen des Beckenbodens und der Vagina in Folge der massiven Überdehnung während einer Geburt kann einen erheblichen Stimulationsverlust sowohl für die Frau als auch für den Mann bedeuten und die Partnerschaft gefährden.

In Anbetracht der zur Verfügung stehenden chirurgischen Techniken und der damit verbundenen Möglichkeit Betroffenen zu helfen, ist eine grundlegend ablehnende Haltung schwer verständlich. Dennoch bedarf es auch hier, wie bei anderen insbesondere ästhetisch motivierten Eingriffen auch, einer kritischen Prüfung der vorgegebenen Motivation.

Die publizierten Techniken zur Reduktionsplastik der inneren Schamlippen bezogen sich lange Zeit ausschließlich auf die Entfernung des Gewebeüberschusses kaudal der Clitoris [1, 2, 9, 10, 11, 14, 15, 17, 18, 19, 26, 27]. Da in den meisten Fällen eine Vergrößerung der inneren Schamlippen ihren gesamten Verlauf betrifft, also auch um und oberhalb der Clitoris, erscheint die partielle Verkleinerung allein im unteren Drittel unlogisch und unvollständig. Die Ergebnisse wirken unnatürlich und unharmonisch, da der stehengelassene Gewebeüberschuss im Bereich der Clitoris im Vergleich zum korrigierten Abschnitt darunter nun noch mehr auffällt (Abb. 22). Korrekturen dieser iatrogenen Deformitäten sind mitunter sehr schwer.

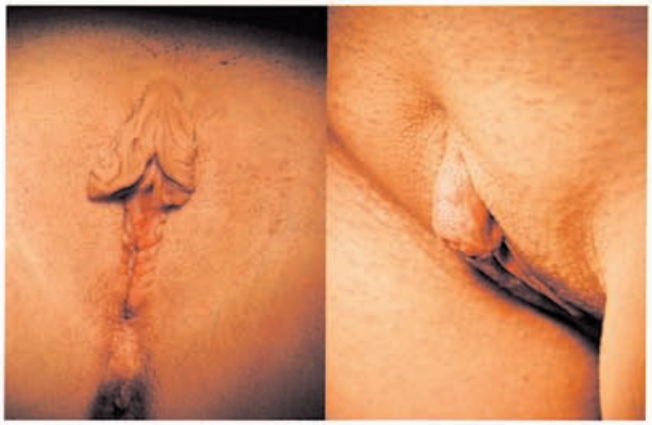

Abb. 22: Iatrogene Deformität nach Labienreduktionsplastik mit Überkorrektur kaudal der Clitoris.

In der von uns 2007 beschriebenen Technik [13], die anhand einer großen Fallzahl entwickelt wurde, besteht die Möglichkeit einer anatomisch ausgewogenen Gewebereduktion über den gesamten Verlauf der inneren Schamlippen, ungeachtet der Ausprägung der Hyperplasie (Abb. 23a–d).

Durch die unter Spannung eingefügten seitlichen Läppchen, die anatomisch gesehen die kaudale Verlängerung des Clitorismantels darstellen, ergibt sich die Möglichkeit einer optimalen Straffung des Clitorismantels, während im Abschnitt darunter die jetzt in ihrer Länge reduzierten Blätter der inneren Schamlippen wiederum spannungsfrei aneinandergelegt werden können. Die von Hodginson und Hait [14] empfohlene Länge von 1 cm sollte nicht unterschritten werden. Die von Haage und Maas [18] beschriebene Technik der Schnittführung in Form eines „running W" entlang des Kammes der kleinen Schamlippe ist nicht erforderlich, da die Haut insbesondere unterhalb der Clitoris stark gefältelt ist und über ein großes „Spiel" verfügt, weshalb narbige Kontrakturen nicht zu befürchten sind.

Patientinnen verwechseln häufig eine echte Hypertrophie der Glans clitoridis mit einer Hypertrophie des Clitorismantels (Präputium) und/oder einer Protrusion der Clitorisspitze. Echte Hypertrophien der Clitoris sind eher die Ausnahme. Bei einer Hypertrohie der inneren Schamlippen besteht in den meisten Fällen auch eine Hypertrophie des Präputiums, die wiederum nicht selten vergesellschaftet ist mit einer Protrusion der Clitorisspitze. Wenn im Zuge einer Reduktionsplastik der inneren Schamlippen der Hautmantel und die Clitorisvorhaut straff anliegen, kann eine ehemals durch den Gewebeüberschuss verhüllte Protrusion der Clitoris stärker auffallen, als vor der Korrektur. Deshalb ist die Stellung der Clitoris in der Erstuntersuchung zu beurteilen und die Patientin darauf hinzuweisen, ebenso über die Möglichkeiten der Korrektur.

Die Versetzung der Clitoris nach kaudal bei einer Protrusion der Glans ist problemlos über eine Straffung nach Gewebeentnahme unterhalb der Clitoris durchführbar. Wenn die Spannung auf die Naht sehr hoch ist und der Abstand zum Harnröhrenausgang gering (er sollte mindestens 2 cm betragen), kann es zu einer Beeinträchtigung des Harnstrahls kommen. Der Abstand zwischen Glans clitoridis und Harnröhrenostium variiert von Frau zu Frau erheblich. Die Korrektur einer Protrusion der Clitoris bei zu geringem Abstand zur Harnröhrenöffnung ist dann durch eine kaudale Straffung nicht möglich. Sehr häufig ergibt sich durch die Versetzung der Clitoris in Richtung Vaginaleingang eine verbesserte Stimulation der Clitoris bei Geschlechtsverkehr. Auch wenn das in den meisten Fällen positiv angenommen wird, ist darauf im Aufklärungsgespräch hinzuweisen. Die Versetzung der Clitoris allein aus Gründen der Stimulationsverbesserung ist auch möglich, dies wurde allerdings in unserer Praxis nur wenige Male durchgeführt.

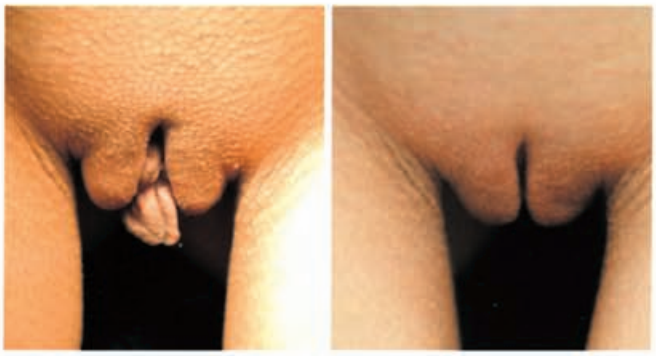

Abb. 23a: Ergebnisse der Reduktionsplastik der inneren Schamlippen.

Abb. 23b: Labienreduktionsplastik mit Stellungskorrektur der Clitoris, seitliche Ansicht.

Abb. 23c: Frontale Ansicht.

Abb. 23d: Frontale Ansicht.

Abb. 23a–d: Z.n. Labienreduktionsplastik (OP nach Gress).

Die Behandlung eines adipösen Schamhügels durch eine Liposuktion ist relativ einfach und problemlos in örtlicher Betäubung möglich [7]. Die Vergrößerung der äußeren Schamlippen durch die Fettgewebstransplantationsmethode nach Coleman, stellt eine seit vielen Jahren etablierte Methode zur Volumenaugmentation dar [4, 5]. Die Einheilungsquote des transplantierten Fettgewebes variiert dabei in Abhängigkeit der Empfängerregion [5, 16]. Unsere Beobachtung ist, dass die Überlebensrate des transplantierten Fettgewebes in den äußeren Schamlippen ca. 50 % beträgt, maximal 70 %. Häufig sind Nachkorrekturen erforderlich und Überkorrekturen von ca. 30 % daher durchaus sinnvoll (diese Einschätzung beruht alleine auf einer klinischen Beobachtung ohne histologische oder quantitative Untersuchungen z.B. durch NMR etc.).

Die Volumenaugmentation durch Hyaluronsäure ist sicher eine Alternative zur Eigenfettunterspritzung. Wir haben dies allerdings nur sehr selten durchgeführt, da in der Regel größere Volumina nötig sind und dies in Anbetracht der kurzen Halbwertszeit relativ teuer ist.

Sehr hoch scheint die Überlebensrate von körpereigenem Fettgewebe vaginal zu sein. Kontrolluntersuchungen über einen vaginalen Ultraschall ergaben eine nahezu vollständige Einheilung des transplantierten Fettgewebes über einen Beobachtungszeitraum von zwölf Monaten (Abb. 24 und 25). Weitere Untersuchungen an einem größeren Patientinnenkreis sind nötig, um diese Beobachtung zu bestätigen.

Ob die durch Augmentation der Vaginalwand und des unmittelbar die Vagina umliegenden Gewebes durch Eigenfetttransplantation erzielte Verengung des Vaginallumens tatsächlich stimulationsfördernd ist, lässt sich nicht mit Sicherheit sagen. In einer Umfrage an unserem Patientengut gaben 52 % der Befragten eine Verbesserung der Stimulationsfähigkeit durch Eigenfettunterspritzung im Bereich des G-Punktes an. 67 % der Patientinnen empfanden eine Verbesserung durch Augmentationen dieses Vaginalabschnittes mit Hyaluronsäure als stimulationsfördernd. Diese Zahlen wurden allerdings an einer sehr kleinen Gruppe (89 Patientinnen) unseres Patientenkollektivs erhoben, so dass diese Beobachtung wenig aussagekräftig ist.

Die Vaginalverengung durch posteriore Kolporraphie, Eigenfettunterspitzung und Verengung des Levatortores erreichte eine deutliche Verbesserung der Stimulationsfähigkeit in 92 % der Fälle und war damit die effektivste Methode.

Es sei betont, dass die Eigenfettunterspritzung des perivaginalen Gewebes und die damit erreichte Volumenaugmentation und Vaginalverengung noch kein etabliertes Verfahren zur Verbesserung oder Wiederherstellung der vaginalen Stimulation darstellt. Veröffentlichungen und Studien liegen hier noch nicht vor. Allerdings scheint sie, zumindest in Kombination mit einer posterioren Kolporraphie, erfolgversprechend zu sein.

Schlussfolgerung

In Anbetracht der wachsenden Zahl durchgeführter Eingriffe, ist die Chirurgie der weiblichen Genitalregion im Begriff, sich ihre Stellung unter den etablierten Verfahren der plastischen Chirurgie zu erobern.

Anatomische Variationen des äußeren Genitalbereiches und Stimulationsverlust z.B durch Überdehnung des Beckenbodens bei Geburt, können mitunter massive psychische und funktionelle Beeinträchtigungen hervorrufen, bis hin zur Störung der Vita sexualis und der partnerschaftlichen Beziehung.

Durch die zur Verfügung stehenden operativen Möglichkeiten können diese Beeinträchtigungen gebessert oder gar beseitigt werden und den Betroffenen einen erheblichen Gewinn an Lebensqualität ermöglichen. Dies setzt neben einer großzügigen Indikationsstellung voraus, dass diese Eingriffe mit größtmöglicher Sorgfalt durchgeführt werden und Standards in die einschlägigen Lehrbücher aufgenommen werden.

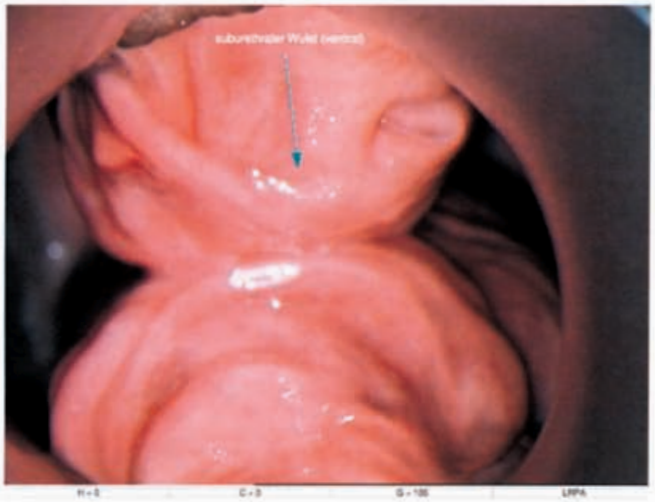

Abb. 24: Vordere und hintere Vaginalwand nach Augmentation durch autologes Fettgewebe.

Abb. 25: Autologes Fettgewebe nach Lipostructure der vorderen Vaginalwand.

Literatur

[1] Alter G: new technique for aesthetic labia minors reduction. Ann Plast Surg 40: 287 (1998)

[2] Chavis WM, LaFerla JJ, Niccolini R: Plastic repair of elongated, hypertrophic labia minors. A case report. J Reprod Med 34: 373 (1989)

[3] Choi HY, Kim KT: A new method for aesthetic reduction of labia minors (the deepithelialized reduction labiaplasty). Plast Reconstr Surg 105: 419 (2000)

[4] Coleman SR: Structural fat grafting. Plast Reconstr Surg 115: 1777 (2005)

[5] Coleman SR: Long-term survival of fat transplants: controlled demonstrations. Aesthetic Plast Surg 19: 421 (1995)

[6] Cosson M: Vaginale Chirurgie. Urban & Fischer Verlag, 89 (2004)

[7] Field LM: Liposuction reduction of the suprapubic area. J Dermatol Surg Oncol 16: 856 (1990)

[8] Frick H, Leonhardt H, Starck D: Spezielle Anatomie II, Georg Thieme Verlag, 468 (1980)

[9] Gilbert DA: Female aesthetic genital surgery. In: Ehrlich RM, Alter GJ (eds.): Reconstructive and Plastic Surgery of the External Genitalia. WB Saunders Co, Philadelphia, 471 (1999)

[10] Giraldo F, González C, De Haro F: Central wedge nymphectomy with a 90-degree Z-Plasty for aethetic reduction of the labia minors. Plast Reconstr Surg 113: 1820 (2004)

[11] Gravina GL, Brandetti F, Martini P et al.: Measurment of the Thickness of the Urethrovaginal Space in Women with or without Vaginal Orgasm, J Sex Med 5: 610 (2008)

[12] Gray H: Gray`s Anatomy of the Human Body. 29th Ed. Lea and Febiger, Philadelphia, 608 (1978)

[13] Gress S: Ästhetische und funktionelle Korrekturen im weiblichen Genitalbereich, Gynäkologisch-Geburtshilfliche Rundschau 47: 23 (2007)

[14] Hodgkinson DJ, Hait G: Aesthetic vaginal labiaplasty. Plast Reconstr Surg 74: 414 (1984)

[15] Honore LH, O`Hara KE: Benign enlargement of the labia minora: Report of two cases. Eur J Obstet Gynecol Reprod Biol 8: 61 (1978)

[16] Karacaoglu E: The role of recipient sites in fatgraft survival. Ann Plast Surg 1:63 (2005)

[17] Laub D: A new method for aesthetic reduction of labia minors (the deepithelialized reduction labiaplasty) (Discussion). Plast Reconstr Surg 105: 423 (2000)

[18] Maas SM, Hage JJ: Aesthetic labia minors reduction. Ann Plast Surg 41: 685 (1998)

[19] Maas SM, Hage JJ: Functional and aesthetic labia minors reduction. Plast Reconstr Surg 105: 1453 (2000)

[20] Malionovsky L, Sommerova J, Martincik J: Quantitative evaluation of sensory nerve endings in hypertrophy of labia minors pudendi in women. Acta Anatomica 92: 129 (1975)

[21] Netter F: Farbatlanten der Medizin 3 Genitalorgane, Georg Thieme Verlag, Stuttgart, New York, 90 (1987)

[22] Ngyen A, Pasky K: Comparative study of survival of autologous adipose tissue taken and transplanted by different techniques. Plast Reconstr Surg 85: 378 (1990)

[23] O´Connell HE, Sanjeevan KV, Huston JM: Anatomy of the clitoris. J Urol 174: 1198 (2005)

[24] Papageorgiou T, Hearns-Stokes R, Peppas D, Segars JH: Clitoroplasty with preservation of neurovascular pedicles. Obstet Gynecol 96: 821 (2000)

[25] Platzer W: Atlas of Topographical Anatomy. Georg Thieme Verlag, Stuttgart, New York (1985)

[26] Radman HM: Hypertrophy of the labia minora. Obstet Gynecol 48, Suppl: 78 (1976)

[27] Rouzier R, Louis-Sylvestre C, Paniel BJ, Haddad B: Hypertrophy of labia minora: experience with 163 reductions. Am J Obstet Gynecol 182: 35 (2000)

[28] Shaw A: Subcutaneous reduction clitoroplasty. J Pediatr Surg 12: 331 (1977)

[29] Sobotta J: Atlas der Anatomie des Menschen 2, Urban & Schwarzenberg, 203 (1982)